ReCell ®- ein Erfahrungsbericht

ReCell ® ist ein neuartiges Verfahren zur Maximierung der Wundheilung der Haut sowie zur Verbesserung von kosmetischen und funktionellen Eigenschaften der Haut aller Fitzpatrick- Hauttypen.

Die ReCell® Methode wurde seit 1999 ausgehend von verschiedenen laborgestützten zellkulturellen (CellSpray®) und nicht- zellkulturellen (CellSpray XP®) epithelialen Zellgewinnungsverfahren von Prof. Fiona Wood entwickelt, die in Australien eines der größten Verbrennungszentren des Landes leitet. 2004 erfolgte die Zulassung für Europa. ReCell® ist ein nach ISO 13485 zertifiziertes Qualitätssystem mit voll dokumentierten Standard Operating Procedures. Es ist in 40 Ländern (UE, AUS, NZ, LA, CAN, JP, AP China) zugelassen, in Italien und Deutschland in die nationalen DRG´s (Diagnosbezogene Fallgruppen), somit in staatliche Budgets einbezogen.

Das Produkt wurde als Standardsatz entwickelt und ermöglicht es in der Methode ausgebildeten Ärzten in einem einzigen Prozess aus einer dünnen Spalthautexzision eine Population gesunder Hautzellen zu gewinnen und diese in gleicher Sitzung auf die Wundoberfläche desselben Patienten zu geben. In vielen Fällen ist das Ergebnis eine deutliche Verbesserung des Hautbilds des Patienten und bedeutet damit für zahlreiche Menschen eine Verbesserung der Lebensqualität. ReCell® wurde basierend auf der Technologie zur Behandlung von schweren Verbrennungen entwickelt (1-5) und zur Behandlung auch von kleineren, epidermalen Defekten, die der Heilung bedürfen, angepasst. ReCell® kann für eine schnellere Heilung ohne Narbenbildung oder Pigmentstörungen sorgen.

ReCell® ermöglicht die Entnahme von Keratinozyten, Melanozyten, Fibroblasten und Langerhans Zellen, die als Basalzellen aus der Grenzschicht zwischen Epidermis und Dermis (epidermo- dermale Junktion) entnommen werden, um diese anschließend auf eine Wundfläche aufzubringen. Die Basalzellen sind nicht enddifferenziert, migrationsfähig und bewirken eine schnellere Epithelisierung. Die Repopulation von Melanozyten kann außerdem die Pigmentierung bei Hypopigmentierungen wiederherstellen (6).

Nach der Verarbeitung der Zellen zu einer Zellsuspension kann diese unverzüglich für die Versorgung einer Wunde verwendet werden, die bis zum 80-fachen größer sein kann als die Hautentnahmestelle. Die Zellsuspension wird als Spray direkt auf den Defekt aufgetragen (7). ReCell® ermöglicht die Zellverarbeitung direkt am Behandlungsort, ganz ohne Personal aus einem Fachlabor. Dadurch wird der Prozess des Skin-Engineering sowohl für Chirurgen und andere ärztliche Behandler als auch ihre Patienten wesentlich kosten- und zeiteffektiver. Studien haben ergeben, dass schnell heilende Wunden weniger zur Narbenbildung neigen. Basalzellen aus der Grenzschicht zwischen Epidermis und Dermis sind migrations- und proliferationsfähiger und können eine schnellere Epithelisierung bewirken (8).

ReCell® hat sich bei der Behandlung von leichteren Verbrennungen und Verbrühungen sowie traumatischen Wunden und Narben bewährt. Darüber hinaus wird ReCell® in Verbindung mit herkömmlichen Verfahren zur Hautglättung verwendet. Zum Beispiel wird es bei Dermabrasion und Laser-Ablation zur Verbesserung der Wundheilung eingesetzt.

ReCell® kann außerdem äußerst wirksam bei der Beschleunigung der Wundheilung (nach der Glättung) sein und das Auftreten von Erythemen nach der Behandlung reduzieren. Ferner wurde ReCell® bereits erfolgreich bei der Behandlung einer Reihe von unterschiedlichen Formen der Hypopigmentierung, einschließlich stabiler Vitiligo, UV-Schädigungen und hypopigmentierter Narben, verwendet. Das Verfahren kommt prophylaktisch auch nach anderen Behandlungsmethoden der Hautglättung zum Einsatz, um das Risiko der Hypopigmentierungen zu reduzieren. Die Transplantation von autologem Gewebe ist die beste Garantie für ein optimales Ergebnis. In klinischen Studien hat die Verwendung von entsprechenden C3-Suspensionen vom Entnahmeort bei Verletzungen haarloser Haut die Probleme von Kontrakturen, Fissuren und Hyperkeratose reduziert (2,4,5,6). Das Gewebe hatte eine glatte Kontur und behielt seine Pigmentierung bei. Außerdem konnte die Netzmusterbildung (bei Anwendung mit Meshgraft) verringert oder verhindert werden.

Materialien und Methoden

In unserem Haus kamen seit 2004 bisher über 50 Patienten mit unterschiedlichen Indikationen, bevorzugt jedoch dem Profil und Portfolio unseres Zentrums entsprechend zur Optimierung von hyper- und hypotrophen hypopigmentierten Narben sowie Aknenarben und kosmetischen Wünschen (Hautqualitätsverbesserung, Faltenreduktion) zur Behandlung. In der vorliegenden eigeninitiativ generierten Falldarstellung kommen 5 interessante Kasus zur Darstellung.

Bei allen vorgestellten Kasus wurde eine 0,2 bis 0,3 mm dünne 1 cm² bis 4 cm² große Hautschicht (Spalthaut) aus einem gesunden Areal in Lokalanästhesie mit 1-2% Xylocain entnommen.

Zur Verwendung kamen hierbei ein elektromotorgetriebenes Dermatom (Zimmer)

1

2

(Fig. 1) für größere Hautareale (>2,5 cm²) und ein Spalthautdermatom nach Silver für kleinere Spalthautbezirke (Fig. 2 unten). Um sicher zu stellen, dass der behandelte Hautbereich die gleiche Hautfarbe und Textur wie die umliegende Haut hat, wird die Spalthaut nahe der zu behandelnden Stelle entnommen. Das bedeutet, dass mit einer Entnahmestelle retroaurikulär Indikationen im Gesicht behandelt werden. Für den Handrücken empfiehlt sich z. B. eine Entnahme an der Oberarminnenseite. Die exakte Dicke der entnommenen Spalthaut mit 0,2 – 0,3 mm ist die unabdingbare Grundlage für eine problemlose enzymatische Trennung der beiden Hautschichten: Schema in Fig. 1, zu dicke Entnahme Fig. 2, perfekte Dicke in Fig. 3.

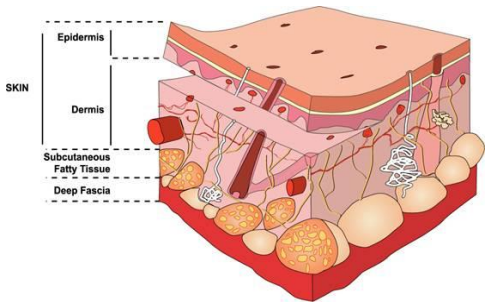

1

2

3

Mit dem ReCell® Verfahren wird direkt im OP in dem speziellen Kit = Minilabor mittels enzymatischer Trennung mit Trypsin innerhalb von etwa 30 Minuten die Epidermis von der Dermis der entnommenen Spalthaut getrennt.

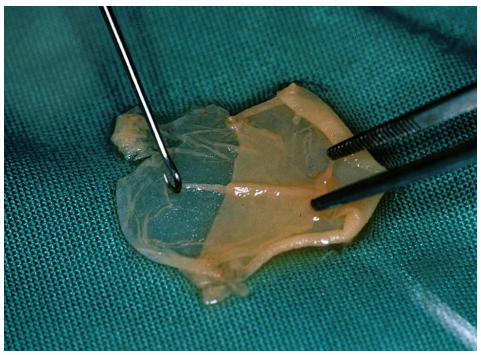

Aus den jeweiligen Grenzschichten der Junctionsarea werden sofort alle Stammzellen der Haut: Melanozyten, Langerhans Zellen, Fibroblasten und Keratinocyten gewonnen. Die Stammzellen werden nach exaktem Schema mit der entsprechenden Menge Ringer- Lactat- Lösung zu einer Zellsuspension verarbeitet.

Biopsiegröße	Volumen Suspension	Größe behandelbares Areal	Relation Spender: Empfänger- Areal
1 x 1 cm	1,5 ml	80 cm²	1:80
1 x 2 cm	2,5 ml	160 cm²	1:80
1,5 x 2 cm	3,5 ml	240 cm²	1:80
2 x 2 cm	4,5 ml	320 cm²	1:80

Während der enzymatischen Reaktionsphase werden die zu behandelnden Stellen (Narben, Aknenarben, Vitiligo etc.) in unserem Haus mit einem CO_2- und/ oder Erbium:YAG-Laser so abgetragen, dass die Papillärschicht der Dermis gleichmäßig arrodiert und die Gefäßpapillen eröffnet werden. Hierzu ist in aller Regel ein Pass mit dem CO2- Laser mit 6- 8 Watt, mit dem ER: YAG- Laser 4- 5 Passes mit 8- 12 Watt erforderlich. Es ist wichtig, dass nach dem Lasern die vaporisierten Hautreste mit NaCL- Lösung gründlich entfernt und die Areal so peinlich genau gesäubert werden. Dieses Vorgehen sorgt mit dem daraus resultierenden speziellen Milieu für eine optimale Aufnahme der Zellsuspension und ein gesichertes Anwachsen der Zellen. Diese Vorbereitung kann in anderen Zentren durchaus durch geübte Kollegen auch mit einer Dermabrasion getätigt werden.

Im Anschluss wird die verarbeitete Zellsuspension mit einem Abstand von ca. 2- 5 cm auf die zu behandelnden Stellen und die Hautentnahmestelle gesprüht. Je entnommenem Quadratzentimeter gesunder Hautoberfläche kann eine um das 80fache größere „Empfängerstelle“ jeglicher Indikation behandelt werden. Die bisher aus einem Kit maximal behandelbare Fläche entspricht 4cm² Empfängerareal und somit 320 cm² „Zielfläche“.

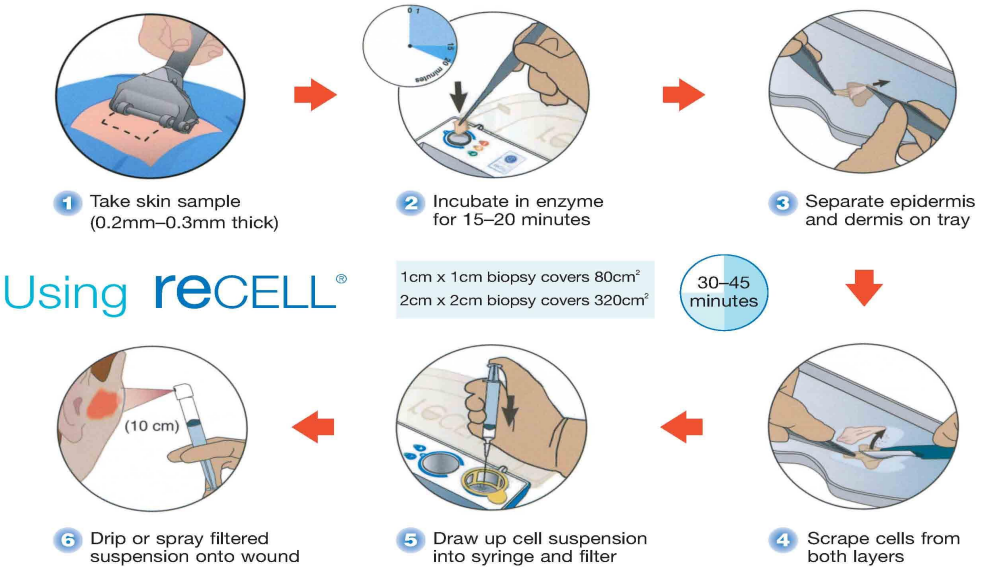

Sowohl die Entnahme- als auch die Empfängerstelle(n) werden mit einem nicht absorbierenden, nicht adhäsiven und nicht Keratinocyten- toxischen (kein Silber, kein Chlorhexidin) Primärverband – in unserem Haus Adaptic (Johnson & Johnson, USA) versorgt, gefolgt von einem Sekundärverband mit Algisite M (Smith & Nephew, UK) und Fixomull (BSN medical). Diese Verband- Kombination wird frühestens nach 5, spätestens nach 10 Tagen - nach einem vorsichtigen Abhebetest an den Ecken – ggf. unter Einsatz einer lubrifizierenden öligen Suspension entfernt und die Areale für weitere 2 Wochen mit einem Retentionsverband geschützt.

Fallbeispiele

Fall 1 37 jährige Patientin, Stewardess, Hauttyp Fitzpatrick V- VI, multiple Narben besonders im Bereich der unteren Extremitäten nach Splitterverletzungen vor ca. 10 Jahren, wünscht Verbesserung der Narben, insbesondere Homogenisierung der vitiligoartigen Dyspigmentierungen.
Behandlung: Vorbehandlung der Narbenareale mit CO_2- Laser, je nach Narbentextur mit bis zu 3 Passes 6W, Spalthautentnahme 4 cm² Glutealregion, nach Zellgewinnung Zelltransfer und Verbände. Problemlose Heilung und mehr als 80%ige Narbenoptimierung und Hautqualitätsverbesserung der behandelten Hautareale.

Prä OP 12 Monate post OP

Fall 2 41jähriger Patient, Firmenaußendienst, Fitzpatrick IV- V, Z. n. fulminanter Akne papulo- pustulosa mit multiplen Narben gesamtes Gesicht
Behandlung: Full Face- Laser Skin Resurfacing, 2- 3 Passes 6W, Spalthautentnahme 3 cm² retroaurikulär re., Zellgewinnung und Zelltransfer, Verbände. Problemlose, schnelle Regeneration, sehr gute Narbenoptimierung und Hautharmonisierung.

Prä OP 12 Monate post OP

Fall 3 42jährige Patientin, Chef- Sekretärin und Firmensprecherin, Z. n. Strumaresektion, ca. 10 Jahre alte, hypertrophe, hypopigmentierte und gefäßinjizierte Narbe, wünscht Narbenoptimierung und Hautkolorit- Homogenisierung.
Behandlung: Narbenoptimierung CO2- Laser, 3 Passes 6W, Recell- Procedure, Spalthautentnahme retroaurikulär li. 1cm². Optimales Resultat.

Prä OP 10 Monate post OP

Fall 4 23jährige Patientin, Z. n. schwerer Akne papulo- pustulosa Gesicht, Z. n. Roaccutantherapie, extrem psychisch alteriert, wünscht umfassende Verbesserung sowohl der Narbenareale als auch der Dyspigmentierungen und Hautqualitätsverbesserung bei extrem trockener, schuppender Haut.
Behandlung: Full Face- Laser Skin Resurfacing und Laser- Peeling CO2- Laser und ER: YAG- Laser, ReCell- Procedure, Spalthaut retroaurikulär 3 cm². Sehr gute Regeneration und Narbenoptimierung sowie Hauttextur- und Hautkolorit- Homogenisierung.

Prä OP 5 Monate post OP

Fall 5 62jährige Patientin, exzessive UV- Exposition, multiple Falten gesamtes Gesicht, Hautalter: 75J.+, wünscht Faltenreduktion und Hautqualitätsverbesserung Behandlung: Full Face- Laser Skin Resurfacing, 2- 3 Passes 6W, Spalthautentnahme 3 cm² retroaurikulär re., Zellgewinnung und Zelltransfer, Verbände. Excellente Regeneration, sehr gute Faltenreduktion und v. a. Hautqualitätsverbesserung. Hautalter post OP: 55J.

Prä OP 24 Monate post OP

Resultate

In allen behandelten Fällen beurteilten die Patienten das Ergebnis mit mindestens befriedigend bis gut, in keinem Fall wurde keine positive Veränderung oder gar eine Verschlechterung war genommen.

Diskussion

Bei klarer und stimmiger Indikationsstellung ist das autologe Zellgewinnungsverfahren ReCell® eine ausgezeichnete Behandlungsmöglichkeit für verschiedene dermatologische, chirurgische und kosmetische Fragestellungen.

Hervorragende Indikationen mit sehr guten Ergebnisse sind: Verbrennungen, Dyspigmentierungen, Stabile Vitiligo und Entnahmestellen von Hauttransplantationsarealen (Donor sites), gute Ergebnisse sind zu erwarten bei: oberflächlichen Narben, leichte bis mittlere Aknenarben und kosmetische Wünsche (Hautqualitätsverbesserung, Fältchen und leichte Falten), nicht erste Indikation aber in aller Regel durchaus noch Verbesserungen sind zu erwarten bei: hypertrophen, dicken Narben und Keloiden, Tattooentfernungen, Striae, Stichverletzungen, Schnitt- und Risswunden und chronischen Wunden.
Kontraindikationen sind: infizierte Wunden, Patienten mit bekannter Trypsinallergie, aktive Autoimmunerkrankungen, bekannte Wundheilungsprobleme besonders bei Diabetes mellitus, überzogene Erwartungen, Unfähigkeit oder Noncompliance zur Beachtung der postoperativen Instruktionen.
Für das Portfolio unseres Hauses mit gesichtschirurgischem Schwerpunkt und der Spezialisierung auf Falten- und Narbenbehandlungen jeglicher Couleur war bei der Integration der ReCell®- Methode besonders entscheidend, dass mit dem autologen Zelltransfer die Heilungszeiten bei chirurgischen Eingriffen und besonders Laser-Resurfacings und Laser- Narbenoptimierungen enorm verkürzt werden konnten, so dass sowohl die Risiken von Infektionen als auch Narbenbildungen drastisch herabgesetzt und die Verbesserungen der Hautqualität und der Harmonisierung der Hautfarbe in hohem Maß garantiert werden konnten. Besonders angenehm von der Handhabung her war und ist es für den in der Anwendung anderer laborgestützter kultureller Zellgewinnungsverfahren erfahrenen Autor, dass die Entnahme der Biopsie sowie die direkte Gewinnung der Stammzellen in einer kurzen, relativ leicht zu erlernenden „Bedside“- Prozedur möglich ist, was für alle Beteiligten einen enormen Benefit darstellt. Dies wird eindrucksvoll durch die Tatsache unterlegt, dass alle behandelten Patienten unseres Hauses mit den Vorteilen und Ergebnissen der Methode zufrieden waren und sind und sich jederzeit wieder einer solchen Behandlung unterziehen würden.

Literatur

Published studies

1. Navarro, F.A., Stoner, M.L., Park C.S. *et. al.* 2000. ‘Sprayed keratinocyte suspensions accelerate epidermal coverage in a porcine microwound model’. J. Burn Care & Rehabilitation 21(6): 513-518.
2. Navarro, F.A., Stoner, M.L., Lee, H.B. *et. al.* 2001. ‘Melanocyte repopulation in full-thickness wounds using a cell spray apparatus’. J. Burn Care & Rehabilitation 22(1): 41-46.
3. Stoner, M.L., Wood, F.M. 1999. ‘Cultured epithelial autograft “take” confirmed by the presence of Cytokeratin 9’. J. Investigational Dermatology 112(3): 391-391.
4. Magnusson, M., Papini R.P., Rea S.M., Reed C., Wood F.M. 2007. ‘Cultured autologous keratinocytes in suspension accelerate epithelial maturation in in-vivo wound model shown by surface electrical capacitance (SEC) and transepidermal water loss (TEWL)’. Plast Reconstr Surg. 119(2):495-9.
5. Wood FM, Stoner ML, Fowler BV, Fear MW. 2007. ‘The use of a non-cultured autologous cell suspension and Integra® dermal regeneration template to repair full-thickness skin wounds in a porcine model: A one-step process’. Burns. 2007 May 5; [Epub ahead of print]

Completed studies

6. Multi-centre, open label, non-randomised studies to assess safety and efficacy of ReCell for burns and scars – PSR-01 and PSR-02 studies in Australia
7. A Prospective Study to Examine the Efficacy of ReCell® Autologous Cell Harvesting Device in Epidermal Reconstruction – RC08 study in Europe

White paper

8. Lang E. 2006. 'ReCell® yields, viability and uniformity of Spraying'.

Autor

Dr. med. Gebhard E. M. Gramlich

Chefarzt

Privatklinik Hagenmühle

Hagenmühle

74743 Seckach- Großeicholzheim

Fon +49- (0)6293- 9205- 0

Fax +49- (0)6293- 9205- 99

info@hagenmuehle.de

www.hagenmuehle.de